

## Estudio clínico-patológico de seis perros con carcinoma y adenocarcinoma nasal: Diagnóstico y tratamiento

### Clinico-pathological study of six dogs with nasal carcinoma and adenocarcinoma: Diagnosis and treatment

Irene Buenrostro Solórzano\*  
Alfonso López Mayagoitia\*\*  
Francisco J. Trigo Tavera\*\*\*

#### Abstract

The incidence of nasal tumors in dogs is relatively rare but represents an important challenge to the veterinary clinician. The three main anatomical sites are the vestibulum, ethmoid turbinates and paranasal sinuses; these tumors are found primarily in long-nose breeds. The average age for the onset of canine nasal tumors is seven years. A slightly higher prevalence in male dogs has been reported in the literature. The clinical signs typically associated with nasal tumors are sneezing, nasal discharge, epistaxis, exophthalmia, facial swelling, nasolacrimal duct obstruction and, sometimes, neurological disturbances. These signs are non-specific since they mimic bacterial or mycotic rhinitis, sinusitis, dental diseases, nasal trauma or foreign bodies lodged in the upper respiratory tract. Definitive diagnosis of nasal tumors is achieved by cytology or histopathology. However, the final diagnosis is generally reached at a time when the tumor is already in an advanced stage, and has invaded adjacent nasal structures or more distant organs, such as the brain. The prognosis is generally poor as most nasal tumors are malignant with survival rates depending primarily on the tumor type, biological behavior and clinical stage. Radiotherapy and chemotherapy can prolong survival rates and improve the quality of life of dogs. Without treatment, the survival following diagnosis of nasal tumors is usually only a few months. In this study, six clinico-pathological cases of canine nasal neoplasia are presented.

**Key words:** CANINE NASAL NEOPLASIA, NASAL TUMORS, NASAL CARCINOMA, NASAL ADENOCARCINOMA.

#### Resumen

Aunque su incidencia es relativamente rara, los tumores nasales son de gran importancia en medicina veterinaria. Los tres principales sitios anatómicos para su localización son el vestíbulo, cornetes nasales y senos paranasales. De acuerdo con algunos estudios, las neoplasias nasales se presentan con mayor frecuencia en razas de perros con nariz larga, machos y sobre todo en animales viejos. El promedio de edad para el desarrollo de las neoplasias nasales es a partir de los siete años. Los signos clínicos que típicamente se asocian con la presencia de neoplasias nasales son estornudos, secreción nasal, epistaxis, exoftalmia, deformidad nasal, obstrucción de los ductos nasolagrimal y algunas veces alteraciones neurológicas. Estos signos son

Recibido el 15 de marzo de 2002 y aceptado el 1 de julio de 2002.

Este trabajo forma parte de la tesis de licenciatura del primer autor.

\* Facultad de Medicina Veterinaria y Zootecnia, Universidad Nacional Autónoma de México, 04510, México, D.F.

\*\* Department of Pathology and Microbiology, Atlantic Veterinary College, University of Prince Edward Island, 550 University Avenue, Charlottetown, Prince Edward Island C1A 4P3, Canadá.

\*\*\* Departamento de Patología, Facultad de Medicina Veterinaria y Zootecnia, Universidad Nacional Autónoma de México, 04510, México, D.F.

inespecíficos ya que se pueden confundir con rinitis bacterianas o micóticas, sinusitis, enfermedades dentales, traumatismos y presencia de cuerpos extraños en tracto respiratorio alto. El diagnóstico definitivo de las neoplasias nasales se realiza a través de citología e histopatología. Sin embargo, al momento de confirmar el diagnóstico, el tumor se encuentra en estados muy avanzados y generalmente ya ha invadido estructuras adyacentes u órganos distantes como cerebro. El pronóstico en general es malo ya que la mayoría de aquéllas son malignas, por lo que la esperanza de vida depende del tipo de tumor, comportamiento biológico y su estado clínico. La radioterapia y quimioterapia pueden prolongar la esperanza de vida y mejorar la calidad de vida de los perros. Los rangos de supervivencia para las neoplasias nasales sin tratamiento, usualmente son sólo de unos pocos meses.

**Palabras clave: NEOPLASIAS NASALES CANINAS, TUMORES NASALES, CARCINOMA, ADENOCARCINOMA NASAL.**

## Introduction

Canine nasal neoplasias represent a challenge for the clinician given their poor prognosis and the poor response to treatment, since the majority of cases are diagnosed in their final stages. Nasal neoplasias can develop from the many different types of tissue that make up the nasal cavity, such as bone, cartilage, epithelial connective tissue and blood vessels.<sup>1,4</sup> Nasal tumors are reported with greater frequency in medium and large, dolicocephalic and mesocephalic breeds, as well as in those animals that have a long nose.<sup>1,2,5-7</sup>

There is a certain predisposition by gender, with males being slightly more affected than females.<sup>3,4,8,9</sup> Age and environment are preponderant epidemiological factors for nasal neoplasias; average age of onset being around seven years of age, with the greatest presentation seen particularly in senile animals.<sup>3,9-11</sup> Nasal tumors are frequently complicated by bacterial and mycotic infections, as well as allergic processes, all of which cause similar clinical signs thus making a definitive diagnosis more difficult.

Clinical signs frequently associated with the presence of nasal tumors are: nasal secretion, epistaxis, epiphora, all of which can be uni- or bilateral, and, less frequently, seizures.<sup>5,9,12-14</sup> Sometimes nasal tumors can invade tissues and adjacent structures, thus causing metastasis that can lead to exophthalmos, facial deformity, loss of teeth and various neurological disturbances.<sup>15,16</sup>

Nasal neoplasias can be classified as epithelial or mesenchymal, depending on the type of tissue from which they originate. According to their morphological and biological behavior characteristics they can be benign or malignant. Benign neoplasias, such as papillomas, adenomas and polyps, are well defined and differentiated, in comparison to malignant neoplasias

## Introducción

Las neoplasias nasales en perros representan un reto a vencer debido al mal pronóstico que presentan y a su poca respuesta observada, ya que en la mayoría de los casos se diagnostican tardíamente. Las neoplasias nasales se pueden desarrollar a partir de los diferentes tejidos que componen la cavidad nasal, tales como hueso, cartílago, tejido conjuntivo epitelial y vasos sanguíneos.<sup>1,4</sup> Se sabe que los tumores nasales se presentan con mayor frecuencia en perros de tallas mediana y grande, en razas dolicocefalas y mesocefalas, así como en aquellos animales de nariz larga.<sup>1,2,5-7</sup>

Se sugiere también que existe cierta predisposición de sexo donde los machos se ven ligeramente más afectados que las hembras.<sup>3,4,8,9</sup> La edad y el ambiente son factores preponderantes implicados en la epidemiología de las neoplasias nasales, la evolución de éstas generalmente inicia en perros adultos a partir de los siete años de edad y particularmente en animales seniles.<sup>3,9-11</sup> Los tumores nasales se complican fácilmente con infecciones bacterianas y micóticas, así como con procesos alérgicos, lo que provoca que los signos clínicos se confundan entre sí.

Los signos clínicos que se asocian frecuentemente con la presencia de los tumores nasales son: Secreción nasal, epistaxis, epífora, que pueden aparecer en forma unilateral o bilateral, y en menor frecuencia se pueden presentar episodios convulsivos.<sup>5,9,12-14</sup> Algunas veces los tumores nasales pueden invadir tejidos y estructuras adyacentes y provocar metástasis que ocasionan exoftalmos, deformidad facial, pérdida de piezas dentales y diferentes signos nerviosos.<sup>15,16</sup>

Las neoplasias nasales de acuerdo con el tipo de tejido que las forman se clasifican en epiteliales y mesenchimales. Según sus características morfológicas y su comportamiento biológico se clasifican en benignas y malignas. Las neoplasias benignas como los papilomas, adenomas y pólipos se encuentran bien delimitadas y diferenciadas en comparación con las neoplasias malignas.

such as carcinomas, osteosarcomas, chondrosarcomas and adenocarcinomas, among others. The grand majority of nasal tumors are malignant, and are considered to be locally aggressive, invasive and capable of metastasis.<sup>3,17,18</sup> In general, nasal neoplasias are much more common in animals that have lived in a contaminated environment.<sup>19,20</sup>

In humans, nasal neoplasia frequency increases considerably in people who have been exposed to certain industries, such as mining, woodwork, tanning, textiles and roadwork.<sup>19,21-23</sup> An epidemiological study carried out in the United States revealed that individuals who worked in the paving of highways or in garden pest-control, were 2.2 times more likely to develop nasal neoplasias, when compared to the average individual.<sup>23</sup> Another similar study found that textile workers had a 7.6 times greater predisposition to develop nasal neoplasias.<sup>24</sup>

In dogs, nasal neoplasias are quite rare. This was confirmed with an extensive epidemiological study carried out in the University of California, where an incidence of 2.5 cases per hundred thousand dogs was found. Another study, on craniofacial tomography and radiography, found that nasal tumors only make up 1% of the total canine neoplasias. A study carried out by Hayes *et al.* calculated that males have a 1.3 times greater risk than females. Another epidemiological study, carried out in University of California, found an incidence of 2.8 cases per hundred thousand adult cats. Compared to other tissues, nasal tumors are rare in cats, according to a study that found that of 571 neoplasias, only five were in the nasal cavity. Though, in cats, 90% of nasal tumors are malignant.<sup>3,7,10,25</sup>

As a result of extensive epidemiological investigations, it has been found that nasal tumors are much more frequent in lab rats than in domestic animals. A longitudinal study of 661 rats found that there was a 1.1% incidence, whereas another study found a lower incidence, of 0.5%.<sup>20,26,27</sup>

The present study was carried out at the Veterinary Hospital of the College of Veterinary Medicine, at Prince Edward Island University, in Canada. A thorough revision of veterinary literature concerning the presentation of nasal neoplasias in domestic animals, was carried out, and case files were consulted to locate numerous clinical cases that were suspicious or compatible with nasal neoplasias. This article includes the description of the clinical and pathological findings of six canine clinical cases that were submitted to the above-mentioned institution. A complete physical examination was carried out on all the animals, in order to evaluate their physiological status, and a complete history, as well as the clinical signs observed during the consult, allowed

nas como el carcinoma, osteosarcoma, condrosarcoma y adenocarcinoma, entre otros. La gran mayoría de las neoplasias nasales caninas son de tipo maligno, se consideran localmente agresivas, invasivas y metastásicas.<sup>3,17,18</sup> En términos generales las neoplasias nasales se presentan con mucho mayor frecuencia en animales que han vivido en un ambiente contaminado.<sup>19,20</sup>

En humanos se ha informado que la frecuencia de las neoplasias nasales aumenta considerablemente en personas expuestas a ciertas industrias como la minera, maderera, peletera, textil y de pavimentación.<sup>19,21-23</sup> Un estudio epidemiológico realizado en Estados Unidos reveló que los individuos que laboran en la pavimentación de carreteras o en el control de plagas de jardinería eran 2.2 veces más susceptibles a desarrollar neoplasias nasales en comparación con la media normal de la población.<sup>23</sup> En otro estudio similar se encontró que los trabajadores textiles tenían una predisposición 7.6 veces mayor a desarrollar neoplasias nasales.<sup>24</sup>

En perros la incidencia de las neoplasias nasales es relativamente rara. Esto fue comprobado con un extenso estudio epidemiológico realizado en la Universidad de California en donde se encontró una incidencia de 2.5 neoplasias en cien mil perros. En otro estudio de tomografía y radiología craneofacial, se encontró que los tumores nasales sólo constituyen 1% del total de las neoplasias caninas. En un estudio realizado por Hayes *et al.* se calculó que los machos tienen un riesgo 1.3 veces mayor que las hembras. En otro estudio epidemiológico realizado en la Universidad de California se encontró una incidencia de 2.8 neoplasias nasales en cien mil gatos adultos. En comparación con otros tejidos, los tumores nasales son raros en los gatos, pues de acuerdo a un estudio con un total de 571 neoplasias únicamente cinco de éstas eran de cavidad nasal. Se sabe que en los felinos 90% de las tumoraciones nasales son de tipo maligno.<sup>3,7,10,25</sup>

Como resultado de extensas investigaciones epidemiológicas se sabe que la presentación de las neoplasias nasales es mucho más frecuente en ratas de laboratorio que en animales domésticos. En un estudio longitudinal en 661 ratas adultas reveló una incidencia de 1.1% mientras que en otro estudio se encontró una incidencia menor a 0.5%.<sup>20,26,27</sup>

El presente trabajo se realizó en el Hospital Veterinario de la Facultad de Medicina Veterinaria, de la Universidad de la Isla del Príncipe Eduardo, en Canadá. Se hizo una revisión de la literatura veterinaria sobre la presentación de las neoplasias nasales en los animales domésticos, se consultaron expedientes y se encontraron numerosos casos clínicos sospechosos o compatibles con neoplasias nasales. Se incluyen y describen los hallazgos clínico-patológicos de seis casos clínicos de caninos que fueron remitidos a dicha institución. A todos los animales se les realizó un examen físico completo para evaluar las diferentes constantes fisiológicas y a través de la

for a work-up of the differential diagnoses. Following this, the above-mentioned Veterinary Hospital reached a clinical diagnosis using diverse analyses, such as: complete blood count (CBC), clinical biochemistry, rhinoscopy, radiology, biopsy, cytology and histopathology. Many of these procedures were carried out under general anesthesia. When one or several of these options did not provide sufficient elements or diagnostic findings to reach a diagnosis, the study was complemented by a computed tomography. The various results obtained led to a final diagnosis and a discussion of the therapeutic options available.

The objective of this study is to offer a clearer and broader clinical panorama on the diagnosis, treatment and prognosis of nasal neoplasias. It is hoped that the information presented will be useful to veterinarians dedicated to small animal clinical work, constituting one more tool to be used in reaching a quick diagnosis in this ailment that offers such a poor prognosis. The present study describes six clinical cases of canine nasal neoplasias.

### Case 1

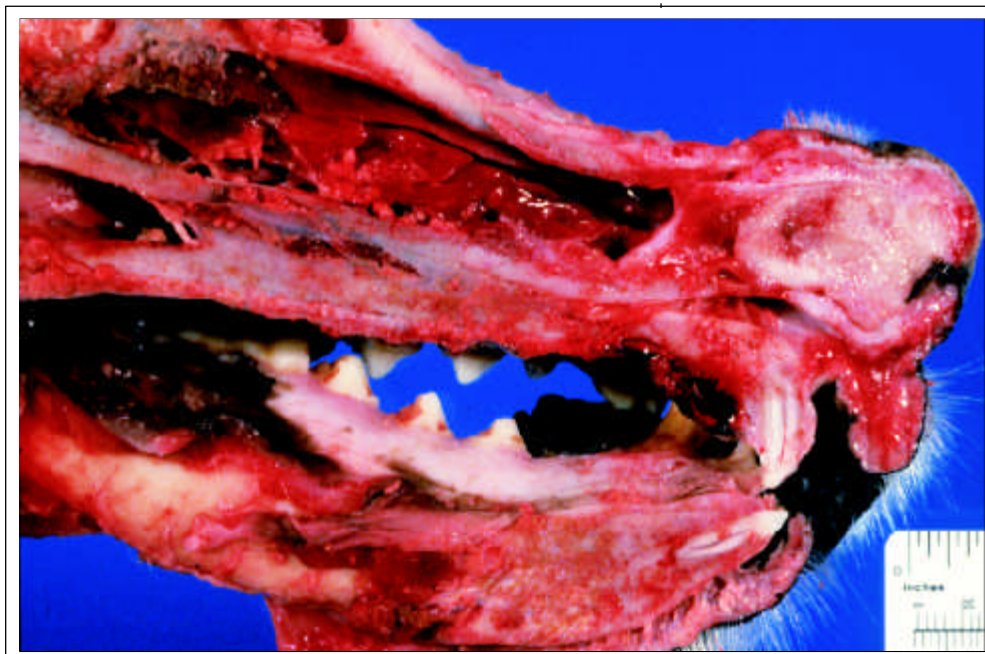
*Signalment:* Golden Retriever, male, neutered, 8 years old. *Clinical signs:* left unilateral epistaxis, sneezing, bilateral epiphora and nasal deformity over a course of four months. *Clinical biochemistry:* hypercholesterolemia and low levels of creatinine. *CBC:* within normal limits. *Radiology:* did not reveal the presence of a lytic process. *Rhinoscopy:* revealed nasal mucosa hyperemia and thickening. Also confirmed the presence of a gray-white friable tissue in the left nasal cavity, as well as hemorrhage in both cavities. *Cytology:* samples revealed the presence of trabecular bone surrounded by connective tissue stroma similar to respiratory epithelium, as well as some blood vessels in the lamina propria congested with neutrophilic infiltrate. Some areas were hyperplastic, while others had multifocal squamous metaplasia with pearls of keratin. The neoplastic cells showed moderate anisokaryosis, anisocytosis, karyomegaly and some mitotic figures. The final diagnosis was compatible with transitional nasal adenocarcinoma. *Histopathology:* tissue samples obtained via biopsy showed groups of squamous epithelial cells with pale cytoplasm, moderate anisokaryosis and karyomegaly, oval nuclei with prominent nucleoli containing fine vesicles of chromatin. *Treatment:* 50 mg of prednisone PO BID was administered for four days as a palliative treatment. *Resolution:* the owners kept the animal in their home while they administered the prescribed treatment, but since there was no response during

anamnesis and signs clínicos observados durante el examen físico, se pudieron emitir en cada caso los diagnósticos diferenciales. Posteriormente, el diagnóstico clínico se realizó en el Hospital Veterinario de la Facultad de Medicina Veterinaria de la Universidad de la Isla del Príncipe Eduardo, en Canadá, mediante diversos análisis como hemograma, química sanguínea, rinoscopia, radiología, biopsia, citología e histopatología. Muchos de estos procedimientos se realizaron bajo anestesia general. Cuando alguna o varias de estas opciones no proporcionó o reveló suficientes elementos o hallazgos diagnósticos, el estudio se complementó con la realización de una tomografía axial computada. Según los resultados obtenidos como consecuencia de las diferentes pruebas y técnicas de laboratorio, se emitió el diagnóstico final para sugerir las opciones terapéuticas.

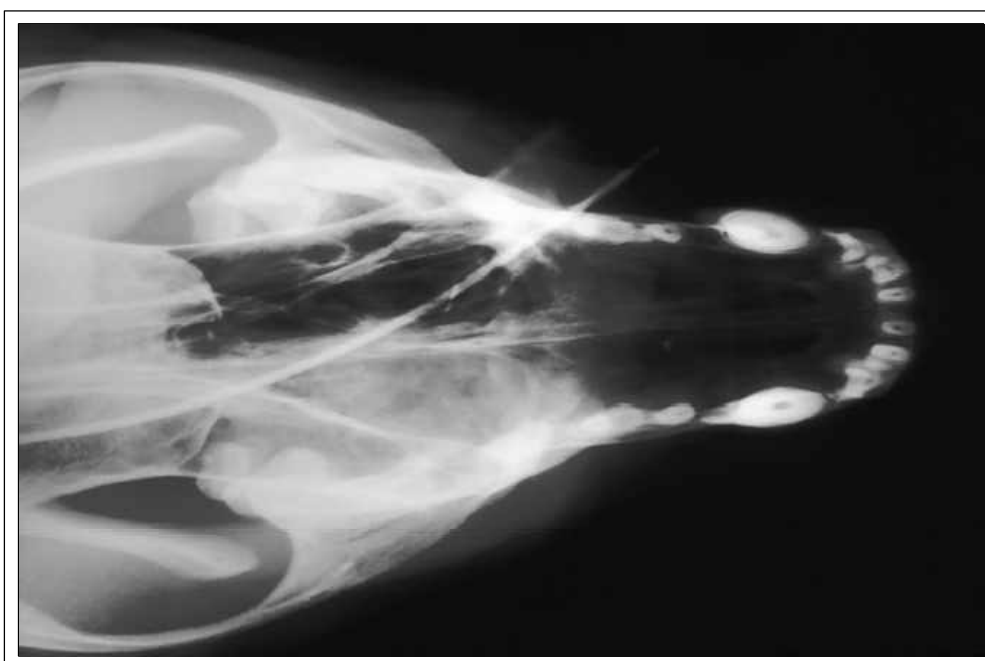
El objetivo de este trabajo es ofrecer una visión clínica más clara y amplia en cuanto al diagnóstico, tratamiento y pronóstico de las neoplasias nasales. Se espera que la información aquí presentada sea de suficiente utilidad para los médicos veterinarios dedicados a la clínica de pequeñas especies, constituyendo así una herramienta más para llegar a un diagnóstico temprano en este padecimiento de tan mal pronóstico. En el presente trabajo se describen seis casos clínico-patológicos de perros con neoplasias nasales.

### Caso 1

Cobrador Dorado, macho, castrado, de ocho años. *Semiótica:* Epistaxis unilateral izquierda, estornudos, epífora bilateral y deformación nasal durante cuatro meses. *Química sanguínea:* Los resultados mostraron hipercolesterolemia y niveles bajos de creatinina. *Hemograma:* Los resultados se encontraban dentro de los límites normales. *Radiología:* Las proyecciones no revelaron la presencia de un proceso lítico. *Rinoscopia:* Reveló mucosa nasal hiperémica y engrosada. Se confirmó presencia de un tejido grisáceo blanquecino friable en la cavidad nasal izquierda y la presencia de hemorragia en ambas cavidades. *Citología:* Las muestras revelaron la presencia de hueso trabecular rodeado por estroma de tejido conjuntivo similar al epitelio respiratorio, en la lámina propia se encontraron algunos vasos sanguíneos congestionados con un infiltrado neutrofílico. Algunas áreas revelaron zonas de hiperplasia y otras de metaplasia escamosa multifocal con perlas de queratina. Las células neoplásicas presentaban moderada anisocariosis, anisocitosis, cariomegalia y algunas figuras mitóticas. El diagnóstico final fue compatible con adenocarcinoma nasal transicional. *Histopatología:* Las muestras obtenidas de la biopsia revelaron la presencia de células epiteliales escamosas agrupadas con citoplasma pálido, moderada anisocariosis y cariomegalia, núcleo ovalado con prominente nucléolo que contenía finas vesículas de cromatina. *Tratamiento:* Se le adminis-



**Figura 1.** Aspecto macroscópico de una masa tumoral encapsulada, de consistencia firme, mal diferenciada, localizada en la porción rostral de la cavidad nasal (Caso 1).  
Macroscopic view of a firm, poorly differentiated, encapsulated tumoral mass, located on the rostral portion of the nasal cavity (Case 1).



**Figura 2.** Proyección VD que muestra un incremento unilateral de la radioopacidad en la región del cornete nasal derecho (Caso 2).  
VD view showing a unilateral increase in opacity in the region of the right nasal turbinate (Case 2).

those four days they requested euthanasia. *Necropsy*: revealed the presence of a 3 cm long, firm, non-encapsulated, poorly differentiated mass, located in the rostral portion of the nasal cavity. Neoplastic emboli were located in the lumen of some lymphatic vessels, as well as neutrophilic infiltrate. The tumor was surrounded by a lymphocytic and plasma cell infiltrate, some areas showed cells with squamous metaplasia; the stratified squamous epithelium was markedly hyperplastic and there was

traron 50 mg de prednisona PO BID durante cuatro días como tratamiento paliativo. *Resolución*: Los dueños mantuvieron al animal en su hogar bajo el tratamiento sugerido y como no hubo respuesta durante esos cuatro días, solicitaron la eutanasia. *Necropsia*: Reveló presencia de una masa de 3 cm de longitud, firme, no encapsulada, mal diferenciada, ubicada en la porción rostral de la cavidad nasal. Se encontraron émbolos neoplásicos en el lumen de algunos vasos linfáticos, así como infiltrado neutrofilico. Se notificó presencia de un infiltrado de linfocitos y



orthokeratotic hyperkeratosis in the superficial layers of the nose (Figure 1).

## Case 2

*Signalment:* Golden Retriever, male, neutered, 3 years old. *Clinical signs:* left unilateral epistaxis and sneezing over a one month period. *Clinical biochemistry:* hyperglycemia and hypercholesterolemia, hypochloremia and low levels of urea. *CBC:* moderate leucocytosis, neutrophilia and monocytosis, as well as moderate non-regenerative anemia. *Radiology:* soft tissue opacity in the rostral area of the nasal turbinates, as well as in the region of the right frontal sinus and nasal cavity, with loss of trabecular pattern due to the destruction of both nasal turbinates (Figure 2). *Rhinology:* revealed the presence of a soft, highly vascularized mass that was occluding the left cavity. *Histopathology:* biopsy samples showed that the tissue observed was characterized by columnar ciliated epithelium, which contained neoplastic infiltration, these cells were oval or polygonal in shape, and were found in groups, surrounded by a thin septum of fibrous connective tissue. The final diagnosis was compatible with a non-differentiated nasal carcinoma. *Resolution:* euthanasia was performed due to the poor prognosis and no necropsy was performed.

## Case 3

*Signalment:* Labrador Retriever, male, neutered, 5 years old. *Clinical signs:* bilateral epiphora, entropion, and approximately one week of lethargy. *Clinical biochemistry:* hyperphosphatemia. *CBC:* moderate leucocytosis. *Radiology:* these were of no diagnostic value since they did not show any lytic process in the nasal cavity. *Computed tomography:* showed an irregular mass with soft tissue density, located in the medial portion of the left nasal cavity, apparently extending to the frontal sinus and left orbit. This mass showed bone destruction that affected both sides of the frontal sinus, as well as the bones of the left orbit. The diagnosis was nasal adenocarcinoma. There are no data concerning the rhinoscopy or cytology studies. *Treatment:* 15 mg of prednisone PO BID were administered for a five-day period as a palliative treatment in order to reduce brain inflammation. *Resolution:* the owners decided to keep the animal at home for as long as his quality of life was not compromised; however, one week later, the dog suffered multiple seizures, and thus, euthanasia was performed. *Necropsy:* multiple hemorrhagic lesions (ecchymoses) of approximately 2 to 5 mm in diameter were found in the left

células plasmáticas alrededor del tumor, algunas áreas mostraron células con metaplasia escamosa, el epitelio escamoso estratificado presentó marcada hiperplasia e hiperqueratosis ortoqueratótica en las capas superficiales de la nariz (Figura 1).

## Caso 2

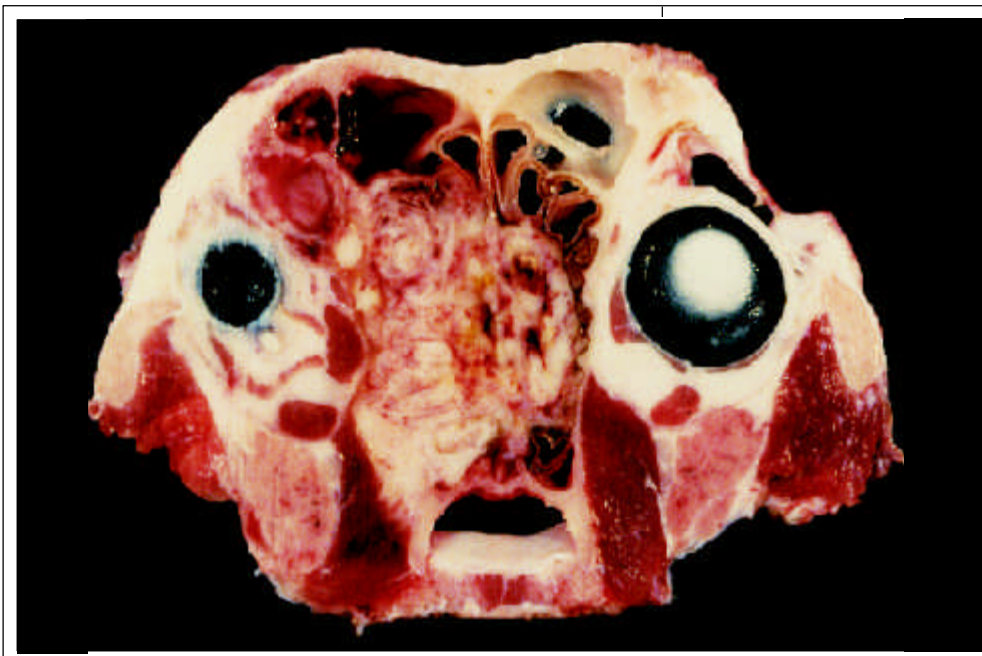
Cobrador Dorado, macho, castrado, de tres años. *Semiótica:* Epistaxis unilateral izquierda, estornudos durante un mes. *Química sanguínea:* Los resultados mostraron hiperglucemia e hipercolesterolemia, hipocloremia y niveles bajos de urea. *Hemograma:* Los resultados mostraron moderada leucocitosis, neutrofilia y monocitosis, así como moderada anemia no regenerativa. *Radiología:* Las proyecciones mostraron opacidad de tejido blando en posición rostral a los cornetes nasales, así como en la región del seno frontal derecho y cavidad nasal, con evidente pérdida del patrón trabecular debido a la destrucción de ambos cornetes nasales (Figura 2). *Rinoscopia:* Reveló presencia de una masa de consistencia suave y altamente vascularizada que ocluía la cavidad izquierda. *Histopatología:* Las muestras obtenidas de la biopsia revelaron que el tejido observado se caracterizó por un epitelio columnar ciliado el cual contenía infiltración de tipo neoplásica en las células epiteliales, éstas células eran de forma ovalada o poligonal, agrupadas y rodeadas por un septo delgado de tejido conjuntivo fibroso. El diagnóstico final fue compatible con un carcinoma nasal indiferenciado. *Resolución:* Se aplicó eutanasia al animal ante el mal pronóstico de la enfermedad y no se practicó la necropsia.

## Caso 3

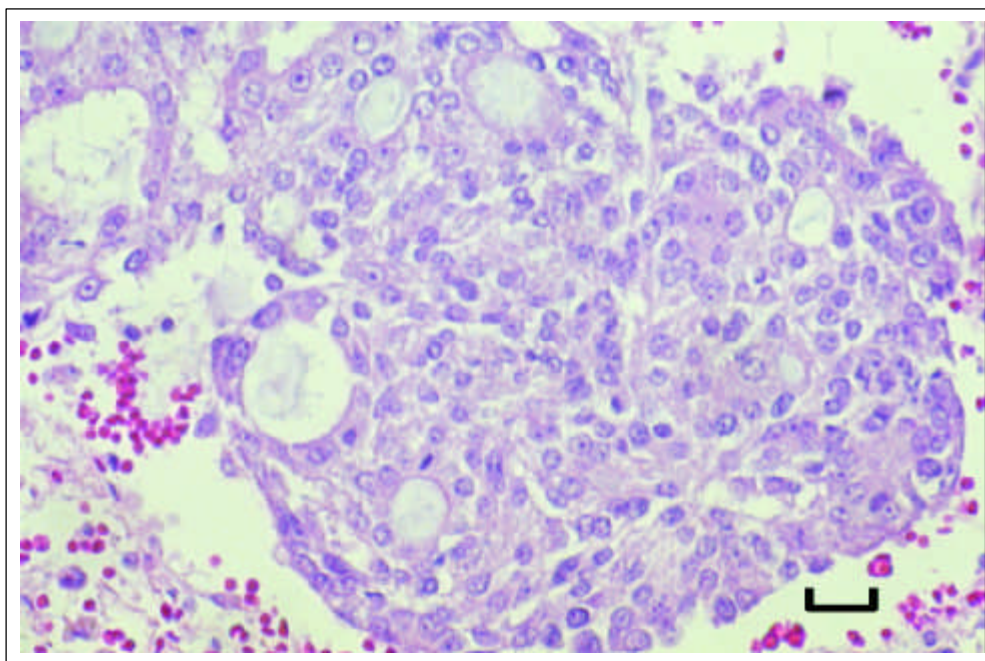
Labrador Cobrador, macho, castrado, de cinco años. *Semiótica:* Epifora bilateral, entropión, letargia con una duración de una semana, aproximadamente. *Química sanguínea:* Los resultados mostraron hiperfosfatemia. *Hemograma:* Los resultados mostraron moderada leucocitosis. *Radiología:* Las proyecciones obtenidas no fueron diagnósticas, ya que no mostraron ningún proceso lítico en la cavidad nasal. *Tomografía axial computada:* Reveló la presencia de una masa irregular con densidad de tejido blando ubicada en la porción medial de la cavidad nasal izquierda, que aparentemente se extendía hacia el seno frontal y órbita izquierda. Esta masa tisular presentó destrucción ósea que involucraba ambas porciones del seno frontal, así como el hueso de la órbita izquierda. El diagnóstico fue adenocarcinoma nasal. No se tienen datos de la realización de los estudios de rinoscopia y citología. *Tratamiento:* Se le administraron 15 mg de prednisona PO BID durante cinco días como tratamiento paliativo para tratar de disminuir la inflamación del cerebro. *Resolución:* Los dueños decidieron mantener al animal en su hogar siempre y cuando su calidad de vida no comenzara a declinar; sin embargo, una semana después







**Figura 3.** Corte transversal de cabeza que muestra un adenocarcinoma nasal de aspecto blanquecino, firme y lobulado (Caso 3).  
Transverse section of the head showing a white, firm, lobulated, nasal (Case 3).



**Figura 4.** Corte histopatológico de adenocarcinoma nasal diferenciado. H&E (Caso 3) (Barra = 50  $\mu$ m).  
Histopathological section of an undifferentiated nasal adenocarcinoma. H&E. (Case 3) (Bar = 50  $\mu$ m).

frontal sinus. A small whitish newly formed tissue, of 3 cm in diameter and firm consistency, was discovered in the brain, extending to the left of the cribriform plate and displacing the nasal septum towards the right (Figure 3). *Histopathology:* the samples obtained during the necropsy revealed cells with a round nucleus and small amounts of eosinophilic cytoplasm, as well as some mitotic figures. There were also a great number of lympho-

sufrió múltiples episodios convulsivos por lo que solicitaron la eutanasia. *Necropsia:* Se encontraron múltiples lesiones hemorrágicas (equimosis) en el seno frontal izquierdo de aproximadamente 2 a 5 mm de diámetro, también se observó una pequeña neoformación blanquecina de 3 cm de diámetro, de consistencia firme en el cerebro que se extendían hacia el lado izquierdo de la lámina cribriforme que desplazaba al septo nasal hacia el lado derecho (Figura 3). *Histopatología:* De las muestras obtenidas a partir de la

cytes, plasma cells, macrophages and some neutrophils. Upon analyzing different sections of the cervical lymph node evidence of metastasis was discovered. The respiratory epithelium and cerebral tissue contained epithelial cells grouped in areas forming solid cellular groups. The final diagnosis was nasal adenocarcinoma with metastasis to the brain and cervical lymph node (Figure 4).

#### Case 4

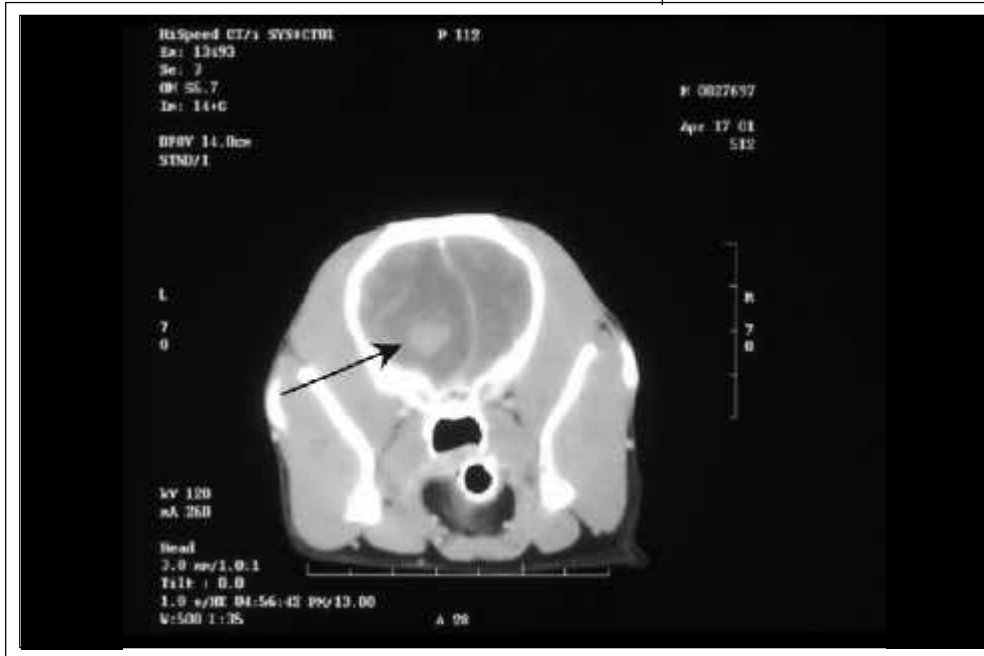*Signalment:* Schnauzer, male, neutered, 10 years old. *Clinical signs:* weakness, anorexia, abdominal pain on palpation, all with one week's presentation. *Clinical biochemistry:* hyperglycemia and increased hepatic enzymes. *CBC:* within normal limits. No radiological data was available. *Computed tomography:* images taken prior to application of contrast media showed loss of nasal turbinates. A soft tissue density structure extended towards the left side of the parenchyma of the cerebral hemispheres. Images taken following application of contrast media confirmed that the structure originated and extended along the left nasal cavity, displacing and pressing upon the left cerebral parenchyma. Therefore, the diagnosis was that the lesions were compatible with the presence of a nasal neoplasia that extended to the cerebral tissue (Figure 5). There are no data concerning the rhinoscopy or cytology studies. *Treatment:* the animal was hospitalized for five days, during which maintenance IV fluids were administered, along with a constant infusion of diazepam (0.25 mg/kg) for control of seizures. Once the seizures had been controlled, a metoclopramide (0.2 mg/kg) protocol was instituted, as well as ranitidine (2 mg/kg) PO to decrease the secretion of gastric juices, and ampicillin (10 mg/kg) to prevent possible infections. *Resolution:* the owners requested euthanasia for their animal, given that he had not responded to treatment during the five days that he was hospitalized. *Necropsy:* the left side of the nasal cavity was occupied by a newly formed tissue of firm consistency and approximately 2 cm in diameter, this tissue apparently originated in the nasal turbinates and extended towards the cribriform plate and palatine bone. The brain and newly formed tissue were firmly adhered to the meninges. The animal was in excellent body condition with an abundant reserve of fatty tissue. The liver and spleen presented considerable congestion, the cranial pole of the left kidney presented foci of infarcts. *Histopathology:* samples taken during the necropsy showed the presence of a multilobulated newly formed tissue, which was poorly circumscribed, infiltrating and extending towards the ce-

necropsia, se observaron algunas figuras mitóticas, las células presentaban núcleo redondo u ovalado con escaso citoplasma eosinofílico; gran cantidad de linfocitos, células plasmáticas, macrófagos y algunos neutrófilos. Al evaluar diferentes secciones del linfonódulo cervical se encontró evidencia de células epiteliales metastásicas. Se encontró que el epitelio respiratorio y el tejido cerebral contenían células epiteliales agrupadas en áreas formando núcleos celulares sólidos. El diagnóstico final fue adenocarcinoma nasal con metástasis a cerebro y al linfonódulo cervical (Figura 4).

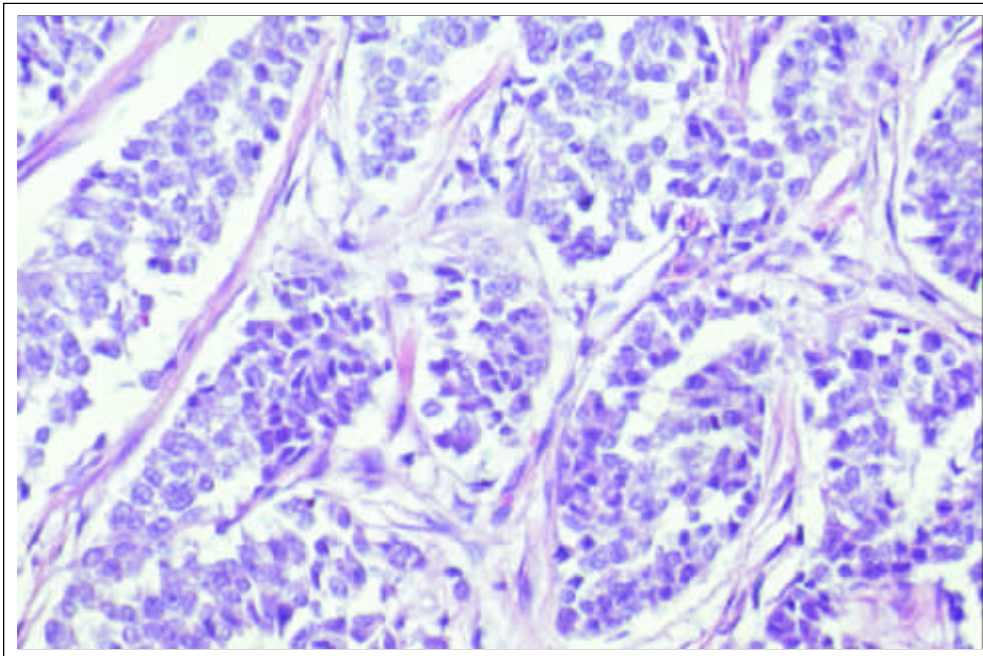
#### Caso 4

Schnauzer, macho, castrado, de diez años. *Semiótica:* Debilidad, anorexia, dolor a la palpación abdominal durante una semana. *Química sanguínea:* Los resultados mostraron hiperglucemia y aumento de las enzimas hepáticas. *Hemograma:* Los resultados se encontraban dentro de los límites normales. No se tienen datos de estudios radiológicos. *Tomografía axial computada:* En las imágenes sin medio de contraste se presentó pérdida de los cornetes nasales. Se distinguía una estructura con densidad de tejido blando que se extendía hacia el parénquima cerebral del lado izquierdo. Las imágenes con medio de contraste confirmaban que la estructura se originaba y se extendía en la cavidad nasal del lado izquierdo, que desplazaba y presionaba al parénquima cerebral izquierdo. Por tanto, se diagnosticó que dichas lesiones eran compatibles con la presencia de neoplasia nasal que involucraba tejido cerebral (Figura 5). No se tienen datos de la realización de estudios de rinoscopia y citología. *Tratamiento:* El animal estuvo hospitalizado durante cinco días, se le administraron líquidos de mantenimiento IV junto con una infusión constante de diazepam (0.25 mg/kg) para controlar las convulsiones. Después de controlar éstas, estuvo bajo protocolo de metoclopramida (0.2 mg/kg) para controlar el vómito, además se le administró ranitidina (2 mg/kg) PO para disminuir la secreción de jugos gástricos y ampicilina (10 mg/kg) para prevenir posibles infecciones. *Resolución:* Los propietarios solicitaron la eutanasia ya que el animal no había respondido satisfactoriamente al tratamiento implementado durante los cinco días que estuvo en hospitalización. *Necropsia:* La cavidad nasal del lado izquierdo se encontraba ocupada por una neoformación de consistencia firme aproximadamente de 2 cm de diámetro, que aparentemente se originaba de los cornetes nasales y se extendía hacia la lámina cribiforme y hueso palatino. El cerebro y la neoformación se encontraban firmemente adheridos con las meninges. El animal se encontraba en excelente condición corporal con abundante reserva lipídica. El hígado y bazo presentaron marcada congestión, el polo craneal de riñón izquierdo presentaba focos de infarto. *Histopatología:* A





**Figura 5.** TAC con medio de contraste. Nótese la presencia del tumor, el cual desplaza al hemisferio cerebral izquierdo (Caso 4). Computed tomography following application of a contrast medium. Note the presence of a tumor which is displacing the left cerebral hemisphere (Case 4).



**Figura 6.** Corte histopatológico de un carcinoma nasal indiferenciado, delimitado en acúmulos celulares por un estroma fino de tejido conjuntivo. H&E (Caso 5) (Barra = 50  $\mu$ m). Histopathological section of an undifferentiated nasal carcinoma; cellular aggregations are surrounded by a fine stroma of connective tissue. H&E (Case 5) (Bar = 50  $\mu$ m).

rebral tissue. The lobules were formed by groups of neoplastic cells which were separated by moderate amounts of connective tissue. The majority of the cells had scarcely any cytoplasm, possessed elongated nuclei surrounded by chromatin, one to three prominent nucleoli and some mitotic figures, as well as marked anisocytosis and anisokaryosis. The diagnosis was nasal adenocarcinoma.

partir de las muestras tomadas durante la necropsia, el informe demostró la presencia de una neoformación multilobulada, subdividida por tejido conjuntivo fibroso, mal circunscrita, que se infiltraba y extendía hacia el tejido cerebral. Los lóbulos se encontraban formados individualmente por grupos de células neoplásicas separadas por moderada cantidad de tejido conjuntivo. La mayoría de las células poseían escaso citoplasma, nú-



## Case 5

*Signalment:* Basset Hound, male, neutered, 7 years old. *Clinical signs:* left unilateral epiphora, exophthalmos, depression, and pain on exploration of the oral cavity oral, all with a two-month duration. *Clinical biochemistry:* hypercalcemia, hyperglycemia and azotemia. *CBC:* moderate leucocytosis, neutrophilia, lymphopenia and monocytosis. *Radiology:* radiographs showed a lytic process in the nasal turbinates and left nasal sinus, the vomeronasal bone was intact; it was impossible to evaluate the cribiform plate. Apparently, there were no signs of metastasis. There are no data concerning rhinoscopy or cytology studies. *Histopathology:* the biopsy tissue results showed tumoral cells with abundant cytoplasm grouped in large cords that were similar to a pseudoglandular pattern. These cells had round nuclei, occasional mitotic figures and some lymphatic vessels contained neoplastic cells. The diagnosis was compatible with nasal adenocarcinoma (Figure 6). *Treatment:* IV fluids (NaCl 0.9%) were administered, since the animal was slightly dehydrated, enrofloxacin PO (68 mg) BID, and furosemide (2 mg/kg) IV, given that the animal was not urinating and in order to try to decrease the retained calcium. *Resolution:* the animal died in the intensive therapy unit, he was found in a comfortable position, as if he had been sleeping. *Necropsy:* a tumoral mass of solid consistency was found extending from the nasal turbinates to the paranasal sinuses and left periorbital region. The cribiform plate showed some lytic zones and the mass also involved the cerebral tissue. The left cervical lymph node, as well as the mediastinal lymph node, showed moderate to severe lymphoid hyperplasia with abundant plasma cells and macrophages. The final diagnosis was compatible with non-differentiated nasal carcinoma with metastasis to the brain.

## Case 6

*Signalment:* Collie, male, neutered, 9 years old. *Clinical signs:* bilateral epistaxis, left unilateral exophthalmos of three months duration. *Clinical biochemistry:* hyperglycemia and hypophosphatemia. *CBC:* moderate lymphopenia. *Radiology:* revealed a soft-tissue density tissue in the right nasal cavity, as well as nasal turbinate destruction. *Rhinoscopy:* revealed the presence of a newly formed lobulated tissue that was obstructing the nasal cavity of the right side. *Cytology:* showed epithelial cells with a moderate quantity of pink cytoplasm, which was sometimes vacuolated. There was also moderate

cleos alargados rodeados de cromatina, presentaban de uno a tres nucléolos prominentes y ocasionalmente se observaron algunas figuras mitóticas con marcada anisocitosis y anisocariosis. El diagnóstico final fue adenocarcinoma nasal.

## Caso 5

Basset Hound, macho, castrado, de siete años. *Semiótica:* Epífora unilateral izquierda, exoftalmos, depresión, dolor al explorar la cavidad oral con una duración de dos meses. *Química sanguínea:* Los resultados mostraron hipercalcemia, hiperglucemia y azotemia. *Hemograma:* Los resultados mostraron moderada leucocitosis, neutrofilia, linfopenia y monocitosis. *Radiología:* Las proyecciones revelaron presencia de un proceso lítico en los cornetes nasales y seno nasal izquierdo, el hueso vomeronasal se encontraba intacto y no fue posible evaluar la lámina cribiforme. Aparentemente no se observaron signos de metástasis. No se tienen datos de la realización de los estudios de rinoscopia y citología. *Histopatología:* A partir de las muestras obtenidas de la biopsia, se encontraron células tumorales con abundante citoplasma, agrupadas en largos cordones que compartían semejanza con el patrón pseudoglandular. Presentaban núcleos redondos con un solo nucleolo prominente, ocasionalmente se observaron figuras mitóticas y algunos vasos linfáticos contenían células neoplásicas. El diagnóstico final fue compatible con un adenocarcinoma nasal (Figura 6). *Tratamiento:* Se le administraron líquidos IV (NaCl 0.9%) porque se encontraba ligeramente deshidratado, se le administró enrofloxacin PO (68 mg) BID, furosemida (2 mg/kg) IV puesto que el animal no orinaba y para tratar de disminuir la cantidad de calcio retenido. *Resolución:* El animal murió dentro de la unidad de terapia intensiva, lo encontraron en una posición aparentemente confortable, como si estuviera dormido. *Necropsia:* Se observó masa tumoral de consistencia sólida que se extendía desde los cornetes nasales hacia los senos paranasales y la región periorbital izquierda, la lámina cribiforme mostraba zonas líticas, esta masa tumoral involucraba también tejido cerebral. El linfonódulo cervical izquierdo, así como el mediastínico presentaban moderada a severa hiperplasia linfoide con abundantes células plasmáticas y macrófagos. El diagnóstico final fue compatible con un carcinoma nasal indiferenciado que había desarrollado metástasis hacia cerebro.

## Caso 6

Collie, macho, castrado, de nueve años. *Semiótica:* Epistaxis bilateral, exoftalmos unilateral izquierdo durante tres meses. *Química sanguínea:* Los resultados mostraron hiperglucemia e hipofosfatemia. *Hemograma:* Los resultados mostraron moderada linfopenia. *Radiología:* Las proyecciones mostraron la presencia de densidad de tejido blando en la



anisokaryosis and multiple nucleoli. A histopathological study was recommended to confirm the diagnosis of a possible nasal neoplasia. *Histopathology*: biopsy samples revealed the presence of epithelial cells with neoplastic proliferation, arranged in lobules, separated by a delicate stroma of fibrovascular connective tissue. The tumoral cells presented small, round and slightly hyperchromatic nuclei, with moderate quantities of cytoplasm. Occasionally, the cells were arranged in a stacked pattern around the blood vessels, and mitotic figures were common. Hemorrhagic areas with fibroplasias, necrotic foci and some cellular infiltrates, mainly lymphocytes and plasma cells, were also seen. The final diagnosis was compatible with a non-differentiated nasal carcinoma. *Resolution*: the owners decided to keep the animal in their home, once his quality of life declined, they requested euthanasia. There are no data concerning the treatment employed or the necropsy.

The diagnosis of nasal neoplasias is not always accurate given that the clinical signs share many similarities with other pathologies. Therefore, the diagnosis depends on the different techniques used, as well as on the quality of the specimens obtained. All diagnostic techniques must be carried out under general anesthesia to ensure the quality of the procedure and the results.<sup>28</sup> The different diagnostic techniques that can be employed vary considerably in their utility. On many occasions the results will depend upon the progression of the neoplasia, thus permitting either a presumptive or definite diagnosis. Some examples of the most commonly employed diagnostic techniques and their most important characteristics are discussed in the following paragraphs.

Rhinocopy allows the visualization of the various conditions of the nasal cavity, including the presence of foreign bodies or tissue masses, as well as aiding in their removal and allowing the extraction of samples. However, said technique cannot be used on very small animals due to the difference in size of the nasal structures and the instruments that are employed.<sup>9,29</sup>

Radiography permits the clinician to visualize the symmetry and integrity of the different structures of the nasal cavity, such as the nasal turbinates and paranasal sinuses, among others.<sup>8,10,25,29,30</sup> In the majority of the clinical cases the most commonly observed lesions seen in radiographs, are: increased opacity, loss of trabecular pattern, lytic processes in different bones of the nasal region, deviation of the nasal septum and findings that permit the elimination or confirmation of possible metastasis.<sup>3,14</sup> However, in some cases radiography does not show obvious or significant changes that could suggest the

cavidad nasal del lado derecho, así como destrucción de los cornetes nasales. *Rinoscopia*: Reveló presencia de una neoformación de tejido blando lobulada que obstruía la cavidad nasal del lado derecho. *Citología*: Reveló presencia de células epiteliales con moderada cantidad de citoplasma rosado ocasionalmente vacuolado. También mostraban moderada anisocariosis y múltiples nucleolos. Se recomendó realizar estudio histopatológico para confirmar el diagnóstico de una posible neoplasia nasal. *Histopatología*: En las muestras obtenidas de la biopsia, se observó presencia de células epiteliales con proliferación neoplásica acomodadas en lóbulos separados por un delgado estroma de tejido conjuntivo fibrovascular. Las células tumorales presentaban núcleos pequeños, redondos y ligeramente hipercromáticos con moderada cantidad de citoplasma. Ocasionalmente las células mostraban formación en empalizada alrededor de los vasos sanguíneos, la presencia de figuras mitóticas era común. Se observaron áreas hemorrágicas con fibroplasia, pequeños focos necróticos y algunos acúmulos de células inflamatorias principalmente linfocitos y células plasmáticas. El diagnóstico final fue compatible con un carcinoma nasal indiferenciado. *Resolución*: Los dueños decidieron mantener al animal en su casa y una vez que la calidad de vida del animal declinó, solicitaron la eutanasia. No se tienen datos acerca del tratamiento empleado y la necropsia.

El diagnóstico de las neoplasias nasales no siempre es acertado, debido a que la semiótica clínica comparte similitud con otros padecimientos. Por tanto, el diagnóstico dependerá de las diferentes técnicas, así como de la calidad de los especímenes obtenidos. Cualquier técnica diagnóstica deberá efectuarse bajo anestesia general para asegurar la calidad del procedimiento y de los resultados.<sup>28</sup> Existen diferentes técnicas diagnósticas y la utilidad de cada una varía considerablemente. En muchas ocasiones los resultados dependen del estadio en que se encuentre la neoplasia para emitir un diagnóstico presuntivo o definitivo. A continuación se mencionan algunos ejemplos y características más importantes de las diferentes técnicas diagnósticas más comúnmente utilizadas.

La rinoscopia permite visualizar las condiciones de la cavidad nasal, presencia de cuerpos extraños o de masas tisulares y su posible remoción, además permite dirigir la obtención de muestras. Sin embargo, dicha técnica no se puede utilizar en animales de talla pequeña debido a las diferencias de tamaño de las estructuras nasales y la de los instrumentos utilizados.<sup>9,29</sup>

La radiología permite visualizar la simetría e integridad de las diferentes estructuras de la cavidad nasal, como los cornetes nasales, septo nasal y senos paranasales, entre otras.<sup>8,10,25,29,30</sup> En la mayoría de los casos clínicos las lesiones observadas más comunes en las placas radiográficas son: Incremento de la radioopacidad, pérdida del patrón trabecular, destrucción de los cornetes nasales, procesos líticos en diferentes huesos de la región nasal, desviación del

presence of nasal neoplasia, and, as such, other complementary techniques must be used to establish a definitive diagnosis.

Computed tomography is an excellent diagnostic tool since it allows the visualization and evaluation of the integrity of different structures in the nasal cavity, especially those that would be difficult to evaluate with other techniques, as well as being useful for determining the scope of the lesions. Computed tomography is useful for establishing the precise location of the tumor and can also show if there is metastasis to the brain, thus permitting a more accurate diagnosis in those patients that show minimal or no clinical neurological signs.<sup>31</sup> The utility of different techniques of nasal biopsies varies, given that the results are not always of sufficient diagnostic value. Frequently, their utility depends on the site and depth from which one obtains the sample, which consequently determines the type of cellular morphology that can be observed. Nasal lavage is a non-invasive technique that permits cytological diagnosis of nasal neoplasia; however, it is only sporadically employed in the diagnosis of this ailment. The use of a special apparatus specifically for this purpose can ease the collection of samples, given that on occasion the location of the newly formed tissues hinders their immediate access via conventional means.<sup>1,9,28</sup>

Other tests that accompany and can complement the diagnosis of nasal neoplasia are laboratory tests such as the CBC and clinical biochemistry. However, on many occasions, the results are not very relevant and are non-specific.<sup>32</sup>

Necropsy is, on most occasions, the only diagnostic technique that permits a definite diagnosis of nasal neoplasia, especially when complementary tests were not carried out previously. *Postmortem* changes vary considerably between different cases, and one can find different degrees of necrosis, as well as various secretions, consistencies, sizes, colors and metastases.<sup>6,32</sup>

Nasal neoplasias have no true breed predisposition, though veterinary literature cites some examples of breeds that appear to be predisposed.<sup>1,3,7</sup> The six cases discussed in this study include five different breeds, of which only the Collie and Basset Hound coincide with those mentioned in previous works, while of the other four cases, two were Golden Retrievers, one was a Labrador Retriever and the fourth was a Schnauzer. Of the cases described, all the animals were male, which concurs with and can back-up the gender predisposition that is mentioned for nasal neoplasia.

septo nasal y hallazgos que permiten detectar o descartar la presencia de metástasis.<sup>3,14</sup> Sin embargo, en algunas ocasiones las radiografías no muestran cambios evidentes o significativos sugerentes de la presencia de neoplasias nasales, por lo que deberán utilizarse otras técnicas para complementar y establecer el diagnóstico definitivo.

El uso de la tomografía axial computada constituye una excelente herramienta diagnóstica, ya que permite visualizar y evaluar la integridad de diferentes estructuras de la cavidad nasal que son difíciles de evaluar con otras técnicas, así como determinar la extensión de las lesiones. La tomografía es útil para establecer la localización exacta del tumor, puede mostrar si existe metástasis hacia cerebro y ayuda a emitir un diagnóstico más acertado en los casos donde los pacientes muestran mínima o nula semiótica neurológica.<sup>31</sup> La utilidad de las diferentes técnicas de biopsias nasales varían, ya que los resultados obtenidos no son siempre de suficiente valor diagnóstico, pues éste depende del sitio y profundidad de la cual provenga la muestra, lo que determinará el tipo de morfología celular a observar. El lavado nasal es una técnica no invasiva que permite el diagnóstico citológico de las neoplasias nasales; sin embargo, la morfología celular varía según el sitio de colección, así como la profundidad de la muestra obtenida. La biopsia de aguja fina se realiza cuando existen protuberancias durante la palpación de la cavidad nasal; sin embargo, se emplea esporádicamente para el diagnóstico citológico de las neoplasias nasales. El uso de una pistola especial para esta técnica facilita la obtención de las muestras, ya que algunas veces la localización de las neoformaciones tisulares impide su acceso mediante la técnica ordinaria.<sup>1,9,28</sup>

Otro tipo de pruebas que acompañan y complementan el diagnóstico de las neoplasias nasales, son las pruebas de laboratorio clínico como química sanguínea y hemograma; sin embargo, en muchas ocasiones los resultados obtenidos son poco relevantes o inespecíficos.<sup>32</sup>

La necropsia en la mayoría de las veces es la técnica diagnóstica definitiva que permite constatar la presencia de neoplasias nasales, sobre todo cuando no se realizaron cualquiera de los estudios complementarios. Los cambios *post mortem* hallados varían de manera considerable entre un caso y otro, ya que se pueden encontrar diferentes grados de necrosis, secreciones, consistencias, tamaños, colores, apariencia y metástasis.<sup>6,32</sup>

Las neoplasias nasales no tienen predisposición racial verdadera. La literatura veterinaria menciona algunos ejemplos de razas de perros que tienen mayor predisposición a las tumoraciones nasales.<sup>1,3,7</sup> En los seis casos clínicos aquí presentados se observan cinco razas diferentes, de las cuales sólo las razas Collie y Basset Hound coinciden conforme lo mencionado en la literatura, mientras que en los otros cuatro casos clínicos, dos animales pertenecían a la raza Cobrador Dorado, uno a Labrador Cobrador y otro a Schnauzer. De los casos descritos, todos los animales eran

Based upon what was observed in this study, the incidence of nasal neoplasia by age is as follows: in four of the six animals the age of onset began at six years old, progressively increasing to the oldest animal, who was ten. The other two animals were younger than seven years old, but neither was younger than two. Approximately 80% of the nasal neoplasias in dogs are malignant and in this study all the cases were classified as malignant.<sup>6,10</sup>

In general, it is said that among the benign neoplasias there is no breed or gender predisposition. Among the different types of malignant nasal neoplasias the most common are the adenocarcinoma and the nasal carcinoma, this concurs with what was observed in this study and with what was found in the previous works.<sup>3,16</sup>

Both the prognosis and the treatment of nasal neoplasias is poor and variable, given that in the majority of cases the treatment is mostly palliative, apart from which these types of neoplasia are rarely detected in the early stages.<sup>3,4</sup> Added to this, one must consider that the clinical signs can be very obscure or may not even be present, thus complicating the diagnosis and making the treatment less successful. The normal time period between diagnosis and euthanasia or natural death is only between three and six months.<sup>8,17</sup> The best results are obtained when different therapeutic options are combined, such as surgery, chemotherapy and radiotherapy. It is very important to explain the advantages and disadvantages that can be seen with the selection of one or more of these options, as well as making clear the secondary effects that will be encountered during the course of the treatment.<sup>21</sup>

Concerning the cases presented in this study, nasal neoplasias are considered locally aggressive and invasive, with a poor prognosis. Resolution was not always successful given that the treatments chosen and administered were mostly palliative, not curative, due to the advanced stage of the neoplasia.

In the majority of cases the owners opted for and decided to provide the medications necessary to avoid associated complications; however, in none of these cases were the drugs used specifically for the treatment of nasal neoplasia. Furthermore, owners decided to opt for euthanasia as soon as their pet's quality of life began to diminish. Therefore, the fate of many of the animals that suffer from nasal neoplasia will be euthanasia, due to the complications that arise, such as constant hemorrhages and progressive seizures. In this sense, an effective treatment depends upon early and precise diagnosis, given that most cases diagnosed are in advanced stages when the mass has extended to the surrounding struc-

machos, lo cual coincide y puede apoyar la predisposición por sexo que existe en las tumoraciones nasales.

En cuanto a la incidencia de las neoplasias nasales por edad y según lo observado en este trabajo, en cuatro de los seis animales la edad a la presentación fue a partir de los siete años en forma ascendente hasta llegar al paciente más viejo, que tenía diez años. Los otros dos animales eran jóvenes menores a los siete años, pero no menores de dos años. Alrededor de 80% de las neoplasias nasales en perros son de carácter maligno, en este estudio todos los casos fueron clasificados como malignos.<sup>6,10</sup>

En términos generales, se sabe que dentro de las neoplasias de carácter benigno no existe predisposición de raza o sexo. Dentro de los diferentes tipos de neoplasias nasales malignas, las más comunes son el adenocarcinoma y carcinoma nasal, lo cual coincide con lo que se observó en este trabajo y con la información proveniente de la literatura.<sup>3,16</sup>

Tanto el pronóstico como el tratamiento de las neoplasias nasales es malo y variable, puesto que en la mayoría de los casos es de carácter paliativo más que curativo, además de que son raramente detectadas en fases tempranas.<sup>3,4</sup> Aunado a esto, hay que considerar que la semiótica puede no ser tan evidente o posiblemente no se presente, lo que complica su diagnóstico y provoca que el tratamiento no sea del todo exitoso. El periodo normal entre el diagnóstico y la eutanasia o muerte natural es tan sólo de tres a seis meses como máximo.<sup>8,17</sup> Se sabe que los mejores resultados se obtienen al combinar las diferentes opciones terapéuticas como la cirugía, quimioterapia y radioterapia. Es importante explicar las ventajas y desventajas que se pueden presentar con la elección de una o más opciones, así como crear conciencia de los efectos secundarios durante el curso del tratamiento.<sup>21</sup>

Con respecto a los casos aquí presentados, las neoplasias nasales se consideraron localmente agresivas, invasivas, de pronóstico malo, la resolución no siempre fue del todo exitosa puesto que los tratamientos elegidos y administrados fueron de tipo paliativo más que curativo debido al avance de la neoplasia.

En la mayor parte de los casos los dueños optaron y decidieron proporcionar los medicamentos necesarios para evitar complicaciones asociadas; sin embargo, en ningún caso dichos medicamentos eran específicos para el tratamiento de las neoplasias nasales. Los propietarios decidieron practicar la eutanasia a sus animales cuando la calidad de vida de éstas comenzara a declinar. Por tanto, el destino de muchos de los animales que padecen de neoplasias nasales es generalmente la eutanasia, debido a las complicaciones que se presentan como hemorragias constantes y episodios convulsivos progresivos. En este sentido, el tratamiento eficaz depende de un diagnóstico acertado y temprano, ya que en la mayor parte de los casos diagnosticados la neoplasia se encuentra en estados avanzados y ya extendida a estructuras cercanas. Sin

tures. However, despite the fact that chemotherapy combined with radiotherapy have the best outcomes, the patients soon start to suffer from the secondary effects of the chemical substances used, for example, multiple gastrointestinal problems, nephrotoxicity and immunosuppression, at which point one must consider euthanasia.

## Acknowledgements

The authors wish to thank Dr. Mauricio Solano for the radiological material and his comments, as well as the Pathology and Microbiology Department of the Colegio Veterinario del Atlántico, for the photographs they provided.

## Referencias

1. Ettinger SJ, Feldman EC. Textbook of veterinary internal medicine diseases of the dog and cat. Philadelphia: W.B. Saunders Co; 2000.
2. Dungworth DL. The respiratory system. In: Jubb KVF, Kennedy PC, Palmer N, editors. Pathology of domestic animals. San Diego, (Ca): Academic Press; 1993:539-699.
3. Moulton JE. Tumors in domestic animals. Berkeley (Ca), University of California Press, 1990.
4. Bradley PA, Harvey CE. Intra-nasal tumours in the dog: an evaluation of prognosis. *J Small Anim Pract* 1973;14:459-467.
5. Cotchin E. Some tumours of dogs and cats of comparative veterinary and human interest. *Vet Rec* 1959;71:1040-1050.
6. Rajan A, Sivasdas CG, Krishnan NM, Maryamma KI. Incidence and pathology of tumours of the paranasal sinuses in domestic animals. *Kerala J Vet Sci* 1972;3:89-100.
7. Hayes HM, Wilson GP, Fraumeni HF. Carcinoma of the nasal cavity and paranasal sinuses in dogs: descriptive epidemiology. *Cornell Vet* 1982;72:168-179.
8. Theisen SK, Lewis DD, Hosgood G. Intranasal tumors in dogs: diagnosis and treatment. *Compend Contin Educ* 1996;2:131-138.
9. Norris AM, Laing EJ. Diseases of the nose and sinuses. *Vet Clin North Am Small Anim Pract* 1985;15:865-890.
10. Madewell BR, Priester WA, Gillette EL, Snyder SP. Neoplasms of the nasal passages and paranasal sinuses in domesticated animals as reported by 13 veterinary colleges. *Am J Vet Res* 1976;37:851-856.
11. Morgan KT, Harkema JR. Nasal Neoplasia. In: Jones TC, Dungworth DL, Mohr U, eds. *Respiratory System*. Berlin: Springer-Verlag; 1996:87-116.
12. Lascelles BD, Parry AT, Stidworthy MF, Dobson JM, White RA. Squamous cell carcinoma of the nasal planum in 17 dogs. *Vet Rec* 2000;147:473-476.
13. Rogers KS, Walker MA, Helman RG. Squamous cell carcinoma of the canine nasal cavity and frontal sinus: eight cases. *J Am Anim Hosp Assoc* 1996;32:103-110.
14. Smith MO, Turrel JM, Bailey CS, Cain GR. Neurologic abnormalities as the predominant signs of neoplasia of the nasal cavity in dogs and cats: seven cases (1973-1986). *J Am Vet Med Assoc* 1989;195:242-245.

embargo, a pesar de que el tratamiento quimioterapéutico combinado con la radioterapia muestra mejores resultados, el paciente comienza a padecer los efectos secundarios causados por la acción de sustancias químicas; por ejemplo, múltiples desórdenes gastrointestinales, nefrotoxicidad e inmunodepresión; en ese momento debe considerarse la aplicación de la eutanasia.

## Agradecimientos

Se agradece el material radiográfico y los comentarios proporcionados por el Dr. Mauricio Solano, así como las fotografías proporcionadas por el Departamento de Patología y Microbiología del Colegio Veterinario del Atlántico.

15. Gorman NT. British Small Animal Veterinary Association. *Canine medicine and therapeutics*. Oxford (UK): Blackwell, Science 1998.
16. Bojrab MJ, Smeak DD, Bloomberg MS. *Disease mechanisms in small animal surgery*. Philadelphia: Lea & Febiger, 1993.
17. Dungworth DL, Hauser B, Hahn FF, Wilson DW, Haenichen T, Karkema JR. *Histological classification of tumors of the respiratory system of domestic animals*. Washington (DC): Armed Forces of the Institute of Pathology and the World Health Organization, 1999.
18. Gillette SM, Gillette EL. Radiation therapy for head and neck cancers. *Semin Vet Med Surg (Small Anim)* 1995;10:168-172.
19. Bukowski JA, Wartenberg D, Goldschmidt M. Environmental causes for sinonasal cancers in pet dogs, and their usefulness as sentinels of indoor cancer risk. *J Toxicol Environ Health A* 1998;54:579-591.
20. Jones TC, Dungworth DL, Mohr U. *Respiratory system*. Berlin: Springer-Verlag; 1996.
21. Battista G, Comba P, Orsi D, Norpoth K, Maier A. Nasal cancer in leather workers: an occupational disease. *J Cancer Res Clin Oncol* 1995;121:1-6.
22. Blot WJ, Chow WH, McLaughlin JK. Wood dust and nasal cancer risk. A review of the evidence from North America. *J Occup Environ Med* 1997;39:148-156.
23. Caplan LS, Hall HI, Levine RS, Zhu K. Preventable risk factors for nasal cancer. *Ann Epidemiol* 2000;10:186-191.
24. Teschke K, Morgan MS, Checkoway H, Franklin G, Spinelli JJ, van Belle G, et al. Surveillance of nasal and bladder cancer to locate sources of exposure to occupational carcinogens. *Occup Environ Med* 1997;54:443-451.
25. Park RD, Beck ER, LeCouteur RA. Comparison of computed tomography and radiography for detecting changes induced by malignant nasal neoplasia in dogs. *J Am Vet Med Assoc* 1992;201:1720-1724.
26. Brown HR. Neoplastic and potentially preneoplastic changes in the upper respiratory tract of rats and mice. *Environ Health Perspect* 1990;85:291-304.
27. Feron VJ, Woutersen RA, Garderen-Hoetmer A, Dreef-van der Meulen HC. Upper respiratory tract tumors in Cpb:WU (Wistar random) rats. *Environ Health Perspect* 1990;85:305-315.



- +
28. Nelson RW, Couto CG. Essentials of small animal internal medicine. St. Louis (Mo): Mosby Year Book, 1992.
  29. Burk RL, Ackerman N. Small animal radiology and ultrasonography a diagnostic atlas and text. Philadelphia: W.B. Saunders Co., 1996.
  30. Henry CJ, Brewer WG, Tyler JW, Brawner WR, Henderson RA, Hanks GH, et al. Survival in dogs with nasal adenocarcinoma: 64 cases (1981-1995). J Vet Intern Med 1998;12:436-439.
  31. Koblik PD, LeCouteur RA, Higgins RJ, Bollen AW, Vernau KM, Kortz GD, Ilkiw JE. CT-guided brain biopsy using a modified Pelorus Mark III stereotactic system: experience with 50 dogs. Vet Radiol Ultrasound 1999;40:434-440.
  32. Withrow SJ, MacEwen EG. Small animal clinical oncology. Philadelphia: W.B. Saunders; 1996.