

GNATOSTOMIASIS

Las gnatostomiasis es una enfermedad causada en el hombre por larvas de diferentes especies del género *Gnathostoma*, nemátodo que normalmente vive, cuando adulto, formando tumores dentro del aparato digestivo de mamíferos tanto domésticos como silvestres, a la enfermedad también se le conoce con el nombre de: *larva migrans*, dermatitis por gnatostomas, o como "paniculitis nodular migratoria eosinofílica", (Ollague W. *et al.*, 1985. *Monografía del Colegio Ibero Latinoamericano de Dermatología*. Ecuador: 95).

El hombre es un hospedero accidental y los gusanos en él no alcanzan nunca su madurez, los hospederos naturales son mamíferos ictiófagos, domésticos o silvestres, y rara vez aves.

Los gusanos del género *Gnathostoma* se caracterizan por presentar un bulbo cefálico espinoso con dos labios, el cual está separado del cuerpo por una constricción y que contiene cuatro sacos cervicales, que quedan libres en el pseudoceloma. El bulbo cefálico está dividido internamente en cuatro áreas huecas llamadas ballonetitas; las funciones exactas de estos órganos son desconocidas. El cuerpo es robusto, cilíndrico, termina en forma redondeada y, en vivo, presenta un color rojizo o rosa característico y está cubierto de pequeñas espinas cuticulares, cuyo número, forma y disposición son de importancia taxonómica por variar en las diferentes especies. Las hembras son más grandes y robustas que los machos y los huevos no embrionados pueden presentar una o dos cápsulas polares, según, la especie.

El único ciclo de vida que se conoce con detalle es el de *Gnathostoma spinigerum* y de las otras especies solo se tienen datos incompletos. (Miyazaki. I. 1966. *Progress of Medical Parasitology in Japan*. Meguro Parasitol. Museum: Tokyo, Japan, Vol. 3: 529-586). Se sabe que en este ciclo biológico interviene un crustáceo pequeño, como primer hospedero intermediario y un pez de agua dulce o un anfibio o un reptil, como hospederos secundarios y los mamíferos que comen peces, anfibios o reptiles actúan como hospederos definitivos. El hombre, como ya dijimos antes, es un hospedero accidental y en él no se desarrollan los adultos. (Miyazaki, I. 1960 *Exp. Parasit.* 9: 338-370).

La infección en el hombre resulta casi siempre por comer peces de agua dulce crudos o mal cocidos u otros hospederos crudos llamados paraténicos (como aves, anfibios o reptiles) que albergan la forma infectiva del parásito.

En China y Japón esta enfermedad se adquiere casi siempre por comer carne cruda de peces de agua dulce: en Tailandia, por comer la carne cruda de patos o gallinas y en Indonesia y Malasia, al parecer, del mismo modo las ranas y las serpientes actúan como los transmisores más comunes (Daengsvang S. 1949. *Parasitol.* 35: 116-121).

Numerosos casos de esta parasitosis se han registrado en diferentes partes del mundo: en Asia: India, Japón, China, Malasia, Indonesia, Filipinas, Birmania,

Burma y Ceilán; en Medio Oriente: Palestina; en Oceanía: Australia y en América Latina: México y Ecuador.

La gnatostomiasis en el hombre presenta diversos síntomas y puede manifestarse en dos formas: como gnatostomiasis externa o cutánea y como gnatostomiasis interna o visceral. En el primer caso, la larva de tercer estadio migra a las capas superficiales de la piel y a veces a mucosas y puede originar abscesos en su forma latente, o bien migrar produciendo túneles subcutáneos que pueden manifestarse como: a) Edema migratorio intermitente y erupciones reptantes; b) Reacción inflamatoria sobre las regiones afectadas y, con frecuencia, dolor ligero con sensación de comezón o irritación, sin inflamación subcutánea.

En el caso de la gnatostomiasis visceral o interna, ésta puede manifestarse con fiebre, náuseas, dolor epigástrico o dolor en el hipocondrio derecho, otros síntomas dependerán del lugar donde se encuentre o se instale la larva o larvas. Si la larva se queda en el hígado, puede ocasionar una hepatomegalia sensible y fiebre; si se establece en cavidad abdominal, los síntomas pueden interpretarse como un pseudotumor inflamatorio. Cuando se instala en un ojo causa iritis, uveitis, hemorragias y celulitis orbital etc. En el sistema nervioso central es capaz de provocar mieloencefalitis eosinofílica y en este caso casi siempre la muerte. La erupción emigrante de la larva se asemeja a la causada por uncinarias de las especies *Ancylostoma caninum*, *A. ceylanicum* y *A. brasiliense*. conocida como dermatitis reptante verminosa (Brown H.W. y D.L. Belding. 1965. *Parasitología Clínica*. Edit. Interamericana S.A.).

El diagnóstico se establece por la inflamación subcutánea y la alta eosinofilia, que puede tener valores entre 50 y 80% y la residencia en áreas endémicas; pero, el diagnóstico correcto solo es posible mediante la identificación del gusano. Pruebas de intradermoreacción usando el antígeno de *Gnathostoma spinigerum* en Japón han tenido éxito.

Todo tipo de tratamiento quimioterápico ha sido inefectivo contra esta zoonosis y el único tratamiento recomendado es la extirpación quirúrgica de la larva cuando ésta se encuentra subcutáneamente (Lamothe A.R. y L. García P. 1988. *Helminthiasis de Hombre en México. Tratamiento y Profilaxis*. A.G.T. Editor, S.A.).

Como aún no hay un remedio terapéutico efectivo, sólo las medidas de prevención son factibles, y consisten básicamente en no comer peces de agua dulce crudos o mal cocidos. La refrigeración efectiva matará los gusanos en su forma larvaria igual que la cocción; el consumo de pescados crudos de agua dulce no refrigerados, en cualquier área del mundo es y debe considerarse muy peligroso. En regiones donde comer pescado crudo es una tradición importante, el pescado se deberá refrigerar bien (-40° C por 24 horas) antes de su preparación o se deben usar preferentemente pescados de mar.

El primer registro del género *Gnathostoma* en México fue realizado por el Dr. E. Caballero y Caballero en 1958, al estudiar tres ejemplares adultos (dos machos y una hembra) del estómago de un "tlacuache" *Didelphis marsupialis* de Jaltenango, Chiapas, los cuales determinó como *Gnathostoma spinigerum*; sin embargo, algunos autores no concuerdan con su asignación, debido a que los ejemplares por él estudiados difieren en varios caracteres importantes de la redescrición que hizo el Dr. Miyazaki de dicha especie en 1960 y es probable que pertenezcan a alguna de

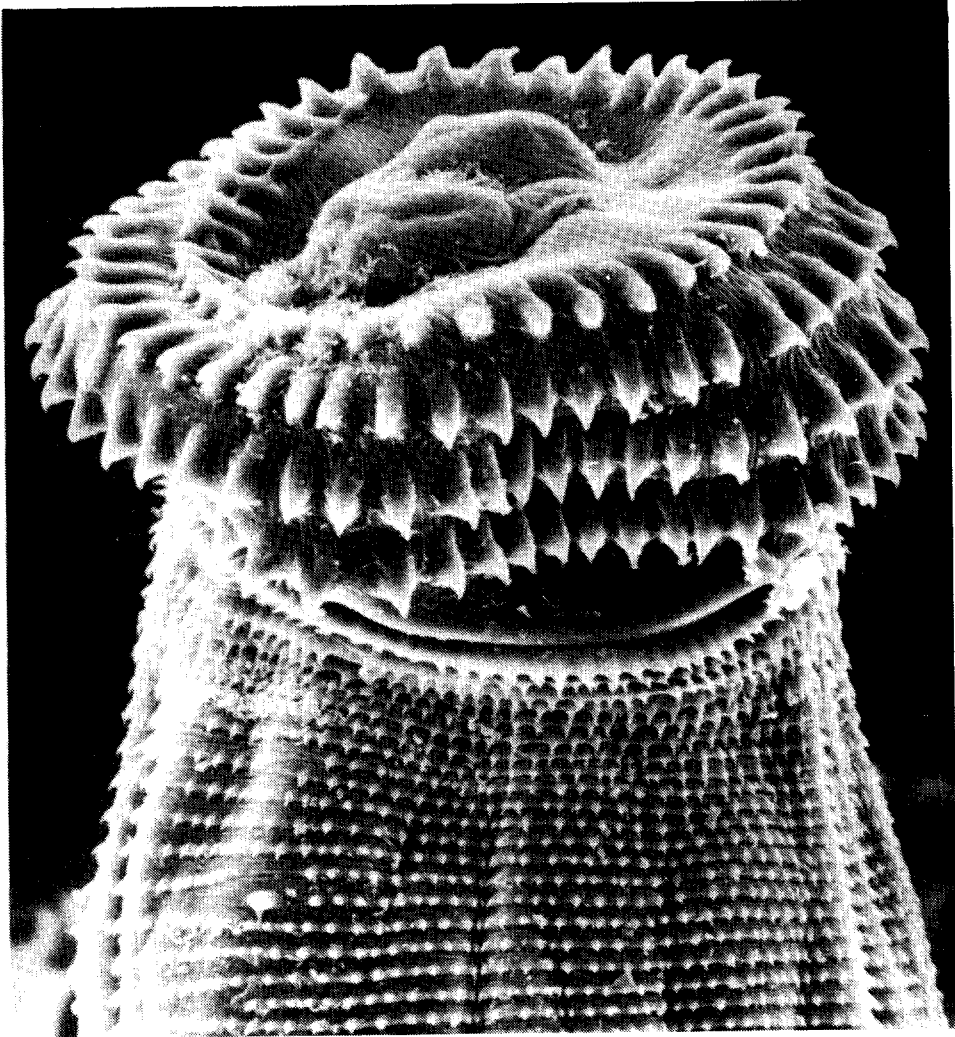


FIGURA 1. Extremo anterior de la larva de tercer estadio de *Gnathostoma* sp. obtenida de la musculatura de *Petenia splendida* de Temascal Oax. México.

las descritas como parásitos de "tlacuaches" de América, ya que los hospederos definitivos de *Gnathostoma spinigerum* son algunos felinos y perros y gatos domésticos (Caballero y C., E. 1958. *An. Esc. Cienc. Biol. México.* 9: 61-76.).

En 1970 el Dr. Dionisio Peláez y el Dr. R. Pérez-Reyes señalaron los dos primeros casos de gnatostomiasis humana en México y en América. El primero correspondía a un hombre de 25 años de edad, radicado en México D.F., desde la edad de un año; el parásito que se le encontró estaba formando un lipoma subcutáneo en la pared abdominal. El segundo caso, de un hombre de 27 años de edad, radicado en Culiacán, Sinaloa, a quien le fue extraída una larva viva y completa de la cámara anterior del ojo izquierdo; la extracción fue realizada en el Hospital General del Centro Médico Nacional del IMSS, en México. D.F.; este paciente en los seis

meses anteriores a la intervención quirúrgica había recorrido varios estados del centro de la República, consumiendo "ceviche" de pescado en la ciudad de Guanajuato, Guanajuato (Peláez, D. y R. Pérez Reyes. 1970. *Rev. Lat-amer. Microbiol.* 12: 83-91). Después de estos dos casos no se volvió a registrar ningún otro de gnatostomiasis humana en México; el Dr. J.M. Martínez-Cruz había identificado más de 40 casos en la cuenca del Papaloapan, especialmente en Temazcal, Oaxaca y en Tierra Blanca, Veracruz.

En octubre de 1986 el Dr. Martínez-Cruz expuso en el VII Congreso Nacional de Parasitología, celebrado en Puebla, Pue., la ocurrencia de 70 casos de infecciones humanas por *Gnathostoma*, habiendo extraído la primera larva viva de un paciente en diciembre de 1985 (Martínez Cruz J.M. 1986. *Mem. VII Congr. Nal. Parasitol. Puebla*. México: 90).

En su trabajo consideró que los peces dulceacuícolas conocidos como "tilapia" pudieran ser los hospederos transmisores de dicha parasitosis, debido a que el padecimiento se ha venido observando en pacientes de la región desde hace 10 años, fecha que coincide con el desarrollo y comercialización de la "tilapia" y con la costumbre de comer "ceviche" de peces de agua dulce, considerando que la parasitosis había sido introducida a través de éstas.

Más recientemente, Acevedo y sus colaboradores en 1988, encontraron en heces de perros y cerdos de la población de Temazcal, Oaxaca, huevos de una especie no identificada de *Gnathostoma* (Acevedo, A. et al., 1986. *Rev. Mex. Parasitol.* 1: 35), señalando que existe la posibilidad de que sea *Gnathostoma hispidum*, encontrada parasitando a cerdos y jabalíes de Turkestán, Congo, Hungría, Ceilán, Austria, India, Malasia, China, Indochina y Taiwan; pero, hasta ahora no se ha citado para América. De ser tal especie, éste sería el primer registro para México y América.

Hasta la fecha han sido descritas más de 20 especies dentro del género, como parásitas de distintos tipos de animales y en muy diversas partes del mundo; algunas de ellas, solamente a partir de formas larvarias o inmaduras y, por lo tanto, su descripción es incompleta, por lo que algunas podrían ser sinónimos de otras.

Nuestro equipo de trabajo ha encontrado desde 1986 larvas de tercer estadio de una especie de *Gnathostoma*, no identificada aún, entre la musculatura de varias especies de peces de la Presa Miguel Alemán, en Temazcal, Oaxaca, de las cuales *Petenia splendida* ("tenhuayaca"), *Cichlasoma urophthalmus* ("castarica"), *Cichlasoma gadovii* ("mojarra criolla") y *Oreochromis niloticus* ("tilapia"), siendo la primera de estas especies la que mostró un mayor índice de parasitosis (Lamothe A.R. et al., 1989. *An. Inst. Biol. UNAM. Ser. Zool.* 60(3): 311-320).

Lo que demuestra que:

1. La gnatostomiasis es una parasitosis autóctona, que se adquiere por comer carne cruda o mal cocida de peces de agua dulce.
2. Esta enfermedad no fue introducida a México con las "tilapias" ya que éstas fueron las menos parasitadas y antes de su introducción ya se habían registrado dos casos humanos de esta afección.
3. La especie de *Gnathostoma* en Temazcal, Oaxaca y Tierra Blanca, Veracruz, no es *Gnathostoma spinigerum*, sino una especie hasta ahora desconocida, que bien pudiera ser nueva o una de las ya conocidas del género para América.

4. En reciente comunicación con el Dr. J.M. Martínez Cruz de Temazcal, Oax., nos dice que tiene registrados hasta ahora 200 casos de Gnatostomiasis (febrero de 1989).

5. Convocamos a la comunidad médica mexicana, especialmente a los facultativos que trabajan en zonas rurales, a que pongan atención a este tipo de parasitosis y que publiquen sus resultados y no esperar a que haya 2 millones de casos para pensar que pudiera ser un problema de salud pública en el país, puesto que la gnatostomiasis ya es un problema de salud y, finalmente, recomendamos que: *no se debe comer carne cruda o mal cocida de pescados de agua dulce.*

RAFAEL LAMOTHE-ARGUMEDO, Instituto de Biología, Laboratorio de Helmintología, UNAM. Apartado postal 70-153, 04510 México, D.F. México.